

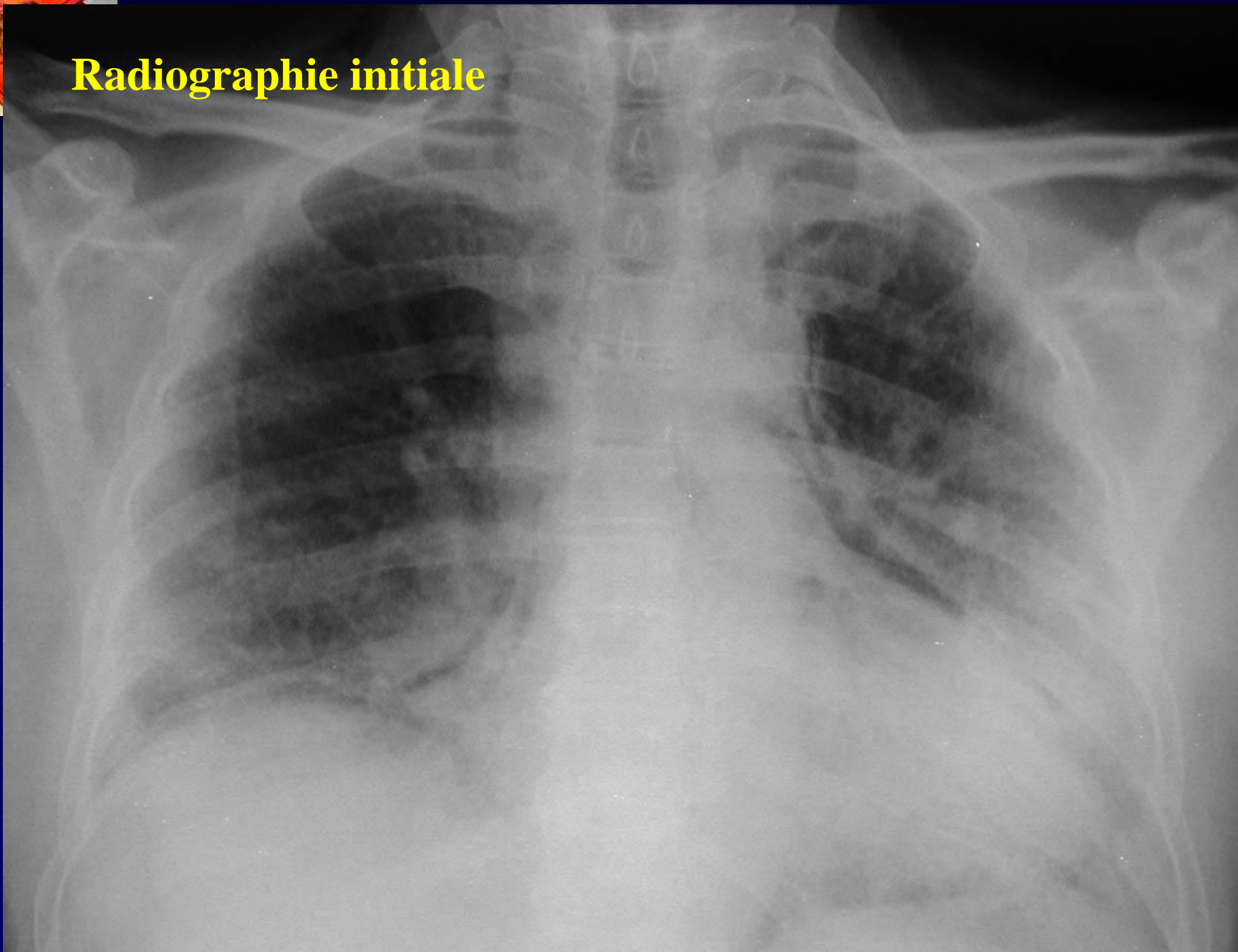


J GIRON

Homme, 62 ans

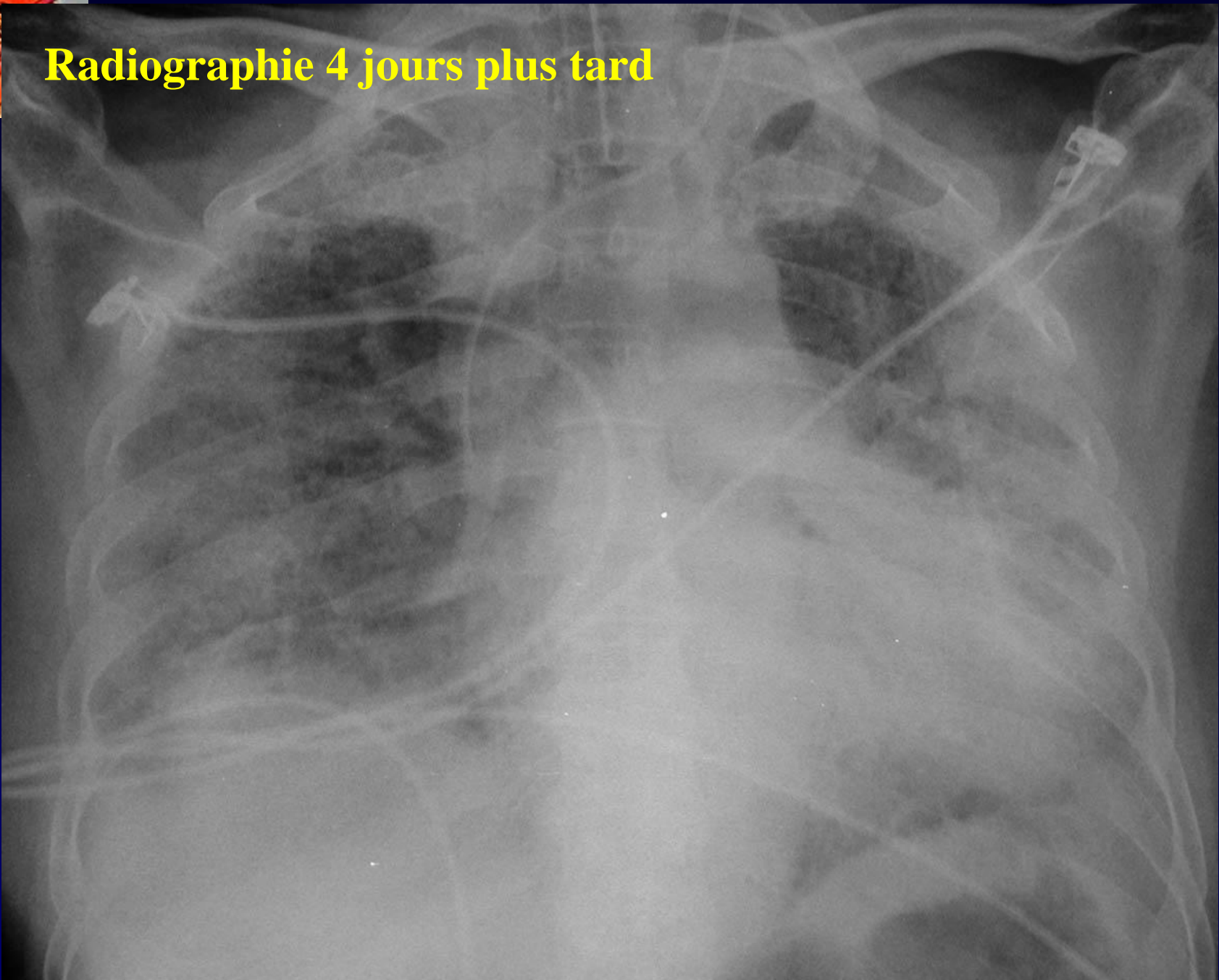
Dyspnée rapidement progressive chez un agriculteur du Liban

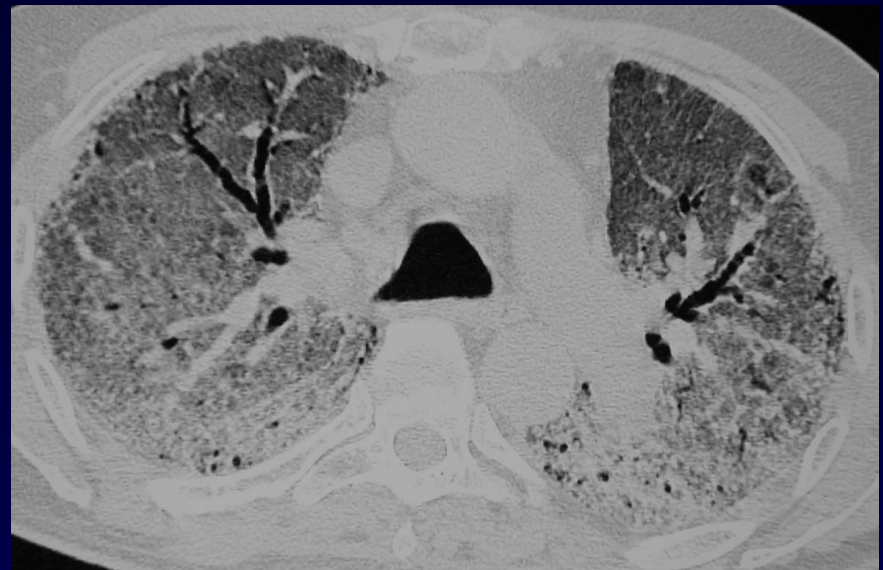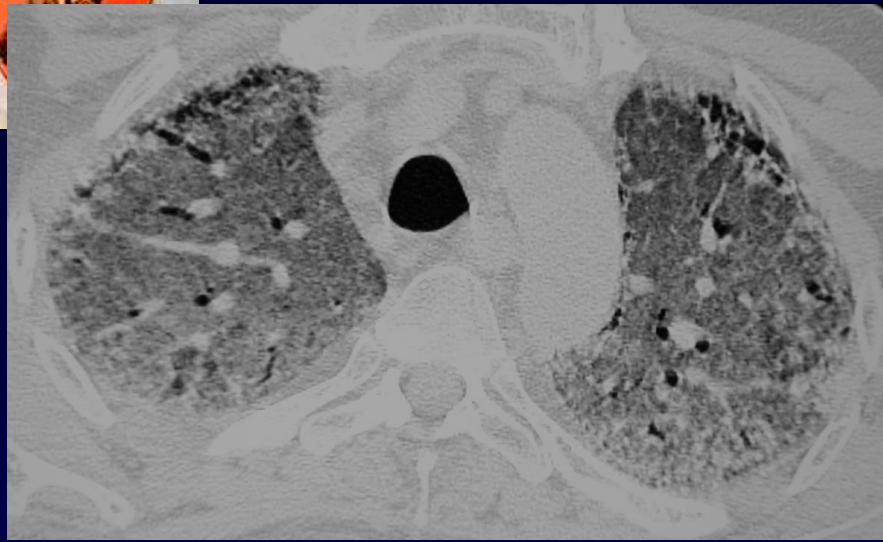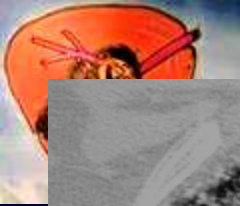Radiographie initiale



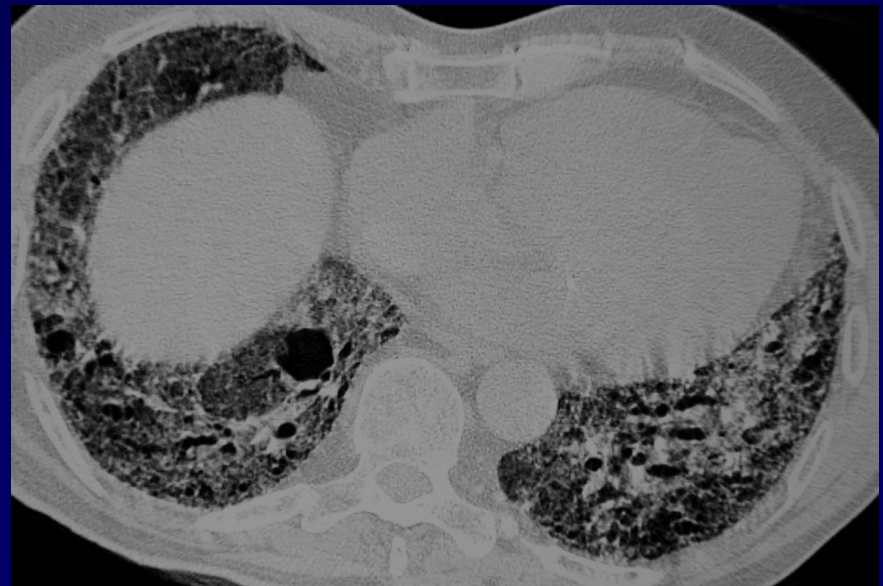
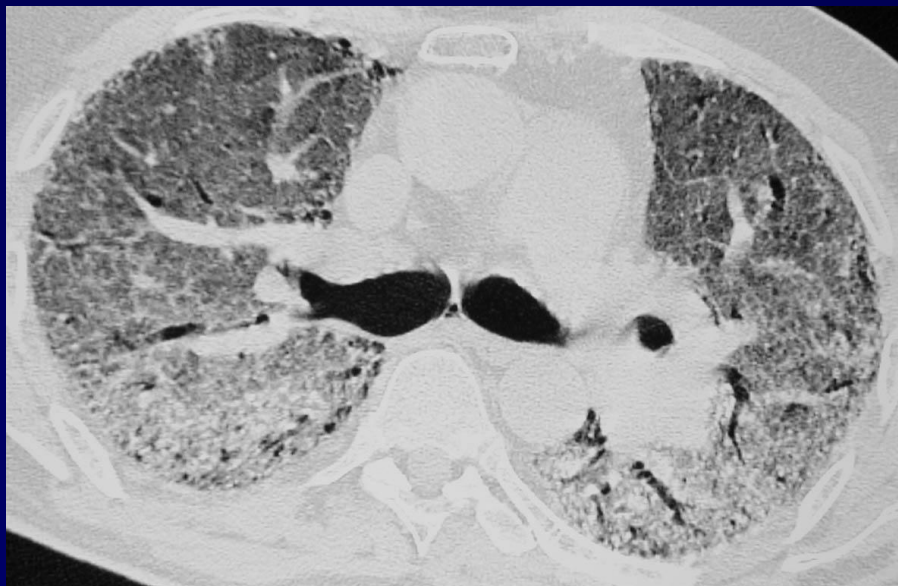
Radiographie 4 jours plus tard





TDM contemporaine de la dernière radiographie thoracique





Diagnostic ?



Fibrose pulmonaire aigue

Rôle des pesticides?

Patient décédé